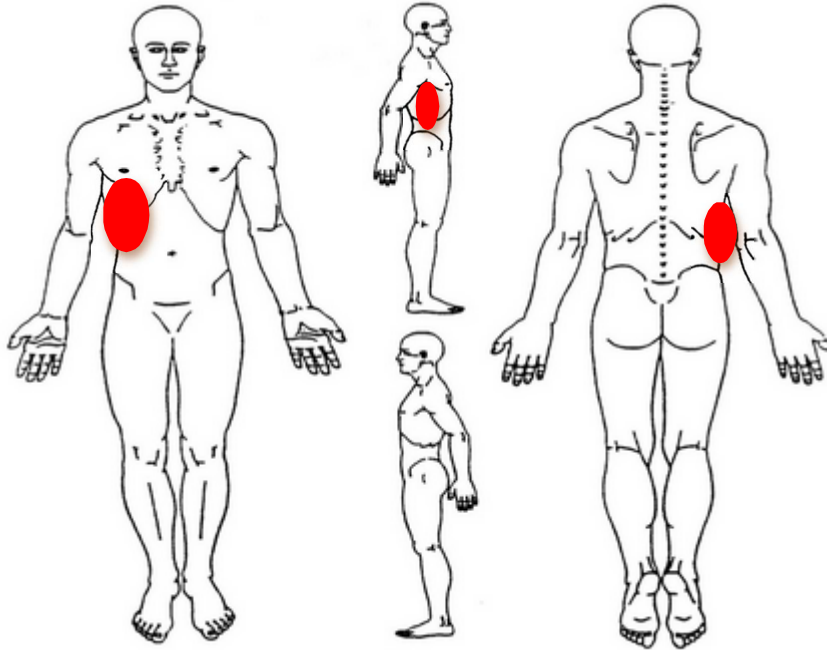


Diagnostic médical : Douleurs intercostales essentielles

Age : 46

Médicaments et traitements : Cymbalta et oxycontin.
3 séances d'ostéopathie
Infiltration et bloc anesthésique intercostal

Examen(s) complémentaire(s) : IRM, RX, Scanner,
Arthroscanner



Élément(s) subjectif(s) et objectif(s) évoquant un point gâchette :

Perte de mobilité du rachis, surtout en rotation
L'activité majeure les douleurs, le repos diminue les douleurs
De de marqueur sur des mouvements qui améliorent la douleur
La palpation de l'oblique externe reproduit et majore la douleur.

Muscles pouvant référer dans la zone de douleur du patient :

Oblique externe, oblique interne, grands droits, dentelé antérieur, iliocostal, multifides, carré des lombes, grand dorsal, grand pectoral, petit dentelé postéro-inférieur

Diagnostic différentiel évoqué :

Atteinte cardio-respiratoire. Atteinte costale. Syndrome rachidien ou costal

Point(s) gâchette traité(s) : Oblique externe

Secousse musculaire : oui X non
Nombre : 0

Élément(s) subjectif(s) et objectif(s) après traitement confirmant le choix du traitement :

Baisse de la douleur à 4
Augmentation de la mobilité
Sensation de légèreté

Événement(s) indésirable(s) post traitement / Remarque(s) ou Commentaire(s) en lien avec ce traitement :

Aucun